

M. Stimmelmayr¹, M. Kern²

Knochenvolumen stabilisieren als Voraussetzung für langfristigen Implantaterfolg

Bone stabilization is a prerequisite for long-term implant success

Einführung: Nach Zahnverlust kommt es in der Regel zur Resorption von Knochenvolumen und Weichgewebe. Ziel der Alveolenheilung ist der Erhalt des Hart- und Weichgewebes. Eine Knochenresorption kann durch eine Augmentation reduziert werden. Die Ridge-Preservation-Technik unterstützt in Kombination mit einer Alveolendeckung den Wiederaufbau des Knochens. Ein Bindegewebe-Schleimhaut-Transplantat ist weniger invasiv im Vergleich zu einer Lappenbildung und stabilisiert gleichzeitig das Weichgewebsvolumen. Das Austrittsprofil der Suprastruktur beeinflusst das periimplantäre Weichgewebe und bestimmt die Architektur der rot-weißen Ästhetik im sensiblen Übergang zur Implantatkrone.

Klinischer Fall: Aufgrund einer Wundheilungsstörung nach Implantation in regio 12 wurde 2 Wochen nach Implantation bukkal ein neuer Lappen gebildet und nachaugmentiert (beide Eingriffe wurden *alio loco* durchgeführt). Das Augmentat führte zur Entzündung mit Wunddehiszenz und verhinderte die Ossifizierung. Als therapeutische Maßnahme wurde das Implantat entfernt und der Wundverschluss sekundär durch ein Gingivatransplantat und Tunneltechnik erzielt. Eine Hartgewebsaugmentation zur Substitution des Knochenverlusts bot eine fragliche Prognose. Die Lücke regio 12 wurde schließlich mit einer einflügeligen Adhäsivbrücke versorgt.

Ergebnisse: Die Überlebenswahrscheinlichkeit von Implantaten hat ein hohes Niveau erreicht. Ridge-Preservation und Alveolendeckung wirken der Knochen- und Weichgewebsresorption entgegen, wenn diese Verfahren zeitgleich mit der Zahnentfernung eingesetzt werden. Hartgewebsaugmentation und Gewebetransplantate schließen jedoch langfristig das Risiko einer Knochenresorption, evtl. induziert durch eine Periimplantitis, nicht aus.

Schlussfolgerung: Misserfolge treten dann ein, wenn die erforderlichen Bedingungen für den Erhalt der Alveole, der Knochenstruktur und des Weichgewebes nicht erfüllt werden. Voraussetzung für eine erfolgreiche Implantation sind ausreichend dicke Knochenlamellen, eine keratinisierte Gingiva und ein gut rekonstruiertes Hart- und Weichgewebe.

Introduction: After tooth loss, bone-volume and soft-tissue resorption usually occur. The goal of alveolar healing is the maintenance of hard and soft tissues. Bone resorption can be reduced by hard tissue augmentation. In combination with alveolar socket seal, the ridge preservation technique supports bone regeneration. The combined epithelial sub-epithelial connective tissue graft is less invasive than raising a flap, and it stabilizes the soft tissue. The superstructure's emergence profile shapes the peri-implant soft tissue and determines the architecture of the red-white esthetics at the delicate transition to the implant crown.

Clinical case: After implant surgery in region 12, impaired wound healing occurred, necessitating construction of a new buccal flap and re-augmentation 2 weeks after implantation at a different clinic. Augmentation led to inflammation with wound dehiscence, which impaired ossification. Therapy consisted in removal of the implant and secondary wound closure using a gingival graft and the tunnel technique. An additional hard tissue augmentation to substitute the lost bone offered a dubious prognosis. The defect in region 12 was finally closed using a single-winged resin bonded bridge.

Results: The survival probability of implants has reached a high level. If performed simultaneously with tooth extraction, ridge preservation and socket seal counteract bone and soft tissue resorption. However, augmentation and tissue grafts do not eliminate the risk of bone resorption if triggered by peri-implantitis.

Conclusion: Failures occur when the conditions required for conserving the alveoli, bone structure and soft tissues are not met. The prerequisites for a successful implant therapy are sufficiently thick lamellar bone, keratinized gingivae and wellreconstructed hard and soft tissues.

Keywords: Implant treatment; socket healing; alveolar bone stabilization; bone augmentation

¹ Praxis Cham, Poliklinik für zahnärztliche Prothetik der LMU München

² Schriftführung, Arbeitsgemeinschaft für Keramik in der Zahnheilkunde e.V., Ettlingen

Anlässlich der Jahrestagung der DGI referierte PD Dr. Michael Stimmelmayr dieses Thema auf dem 13. Keramiksymposium der AG Keramik am 30. Nov. 2013 in Frankfurt/Main.

Schlüsselwörter: Implantatversorgung; Alveolenheilung nach Zahnextraktion; Alveolarknochen-Stabilisierung; Knochenaugmentation

Zitierweise:

Stimmelmayer M, Kern M: Knochenvolumen stabilisieren als Voraussetzung für langfristigen Implantaterfolg. *Z Zahnärztl Implantol* 2014;30:216–220

DOI 10.3238/ZZI.2014.0216–0220

Einführung

Ziel der Implantatversorgung ist es, die Kaufunktion wieder herzustellen – ferner durch das Schließen von Lücken auch ein ästhetisches Zahnbild nach dem natürlichen Vorbild zu erlangen. Herausforderungen für den Behandler entstehen dadurch, dass nach Zahnverlusten der Kieferknochen an Volumen verliert. Bei der Extraktion kommt es zu einem Abriss der Sharpey'schen Fasern; dadurch verliert der Bündelknochen seine Funktion und wird resorbiert [8]. Die transversale Resorption kann durchschnittlich nach 3 Monaten 3,8 mm, die vertikale Resorption 1,2 mm betragen. Nach 12 Monaten kann der ossäre Verlust im Durchschnitt auf 6,1 mm (transversal) ansteigen, wobei zwei Drittel der Resorption auf den bukkalen Bereich entfallen. Ferner führen zu dünne bukkale Knochenlamellen an den späteren Implantatrekonstruktionen oftmals zu Rezessionen und somit auch zu Weichgewebedefiziten, die im Nachhinein nur sehr schwer korrigiert werden können [3, 13, 14, 25]. Der Bündelknochen ist entscheidend an den Heilungsvorgängen in der Extraktionsalveole beteiligt

[1, 2]. Da stets ein bestimmter Anteil der inneren Alveolenwand aus Bündelknochen besteht, weisen dünne parodontale Biotypen bukkale Lamellen auf, die zervical fast vollständig aus Bündelknochen bestehen und nach Zahnentfernung vollständig resorbieren [24]. Es muss daher bei dünnen parodontalen Biotypen – vor allem mit prominent im Alveolarknochen stehenden oberen Frontzähnen – mit massiven horizontalen und vertikalen Resorptionen gerechnet werden. Überdies kommt es im Rahmen der natürlichen Alveolenheilung zu einer Verlagerung der mukogingivalen Grenze und zur Abflachung der Interdentalpapillen sowie der fazialen Kontur des Alveolarfortsatzes [5, 32].

Ziel der Alveolenheilung ist die Erhaltung des Hart- und Weichgewebes nach Zahnextraktion. Dies ist Voraussetzung für die Schaffung eines idealen Emergenzprofils, besonders im leicht einsehbaren, ästhetisch sensiblen Frontzahnbereich. In ästhetischer Hinsicht fokussiert die Behandlung auf eine präzise Einstellung der Gingivahöhe auf der fazialen Seite, die dauerhaft erhalten bleiben soll. Die faziale Knochenschulter ist die Basis der bukkalen Gingivaan-

heftung und definiert damit die rot-weiße Ästhetik. Narben aufgrund ungünstiger Inzisionen müssen vermieden werden; sie sind Merkmale einer schlechten Wundheilung und ergeben ein schwer mobilisierbares Gewebe. War bis vor wenigen Jahren ein Knochendefizit noch eine absolute Kontraindikation für eine Implantatinserktion [27], so konnte durch die gesteuerte Knochenregeneration (GBR) das Spektrum der Implantologie deutlich erweitert werden [7]. Nach Zahnverlust wurde bisher die verzögerte Sofortimplantation bevorzugt, um eine teilweise Weichgewebe- und Knochenheilung zu erreichen [14]. Dabei wurde je nach Größe und Morphologie des Knochendefekts ein einzeitiges oder zweizeitiges, augmentatives und implantologisches Vorgehen durchgeführt [9]. Wurde bei zweizeitig zur Implantation durchgeführten Augmentationen anfänglich mit Zeltpfosten-Konstruktionen zum Volumenerhalt und mit Membrantechniken gearbeitet [6], so wurde schnell erkannt, dass mit Knochenersatzmaterial oder Knochen-implantaten bessere Ergebnisse hinsichtlich des Volumengewinns erzielt werden konnten [5].

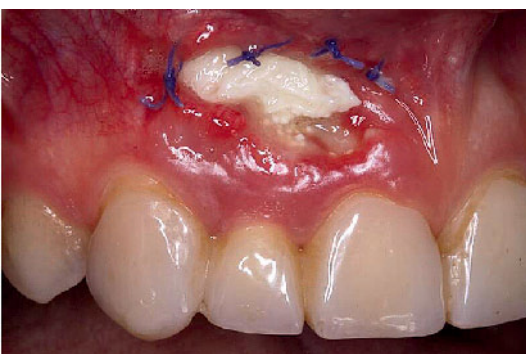

Abbildung 1 Dehiszentes Wundgebiet 3 Wochen nach Implantatsetzung und eine Woche nach bukkaler Nachaugmentation (alio loco durchgeführt)

Figure 1 Dehiscent wound area 3 weeks after implant insertion and 1 week after buccal reaugmentation (performed elsewhere)

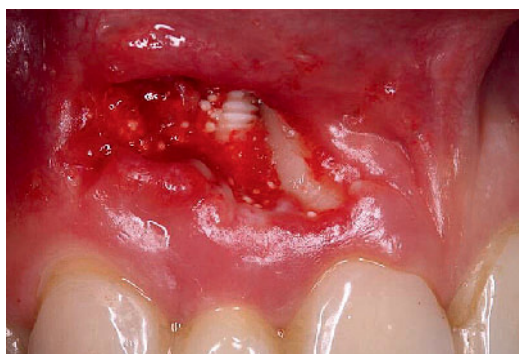

Abbildung 2 Knochendefekt nach Membran- und Augmentatentfernung mit freiliegendem Implantat regio 12 und freiliegender Wurzel Zahn 11

Figure 2 Bone defect after membrane and augmentation removal, showing the exposed implant in region 12 and exposed root of tooth 11

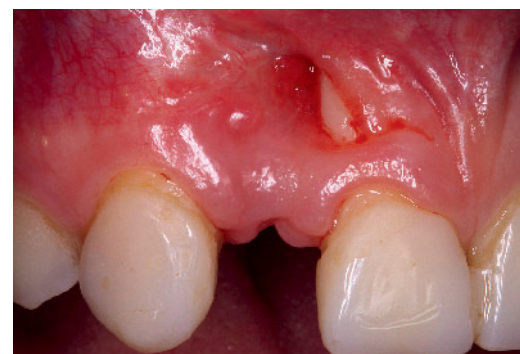

Abbildung 3 Sekundäre Wundheilung nach Implantatentfernung mit partiell freiliegender Wurzel Zahn 11

Figure 3 Secondary wound healing after implant removal, showing partially exposed root of tooth 11

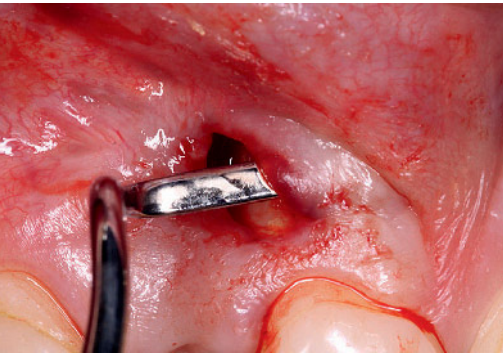


Abbildung 4 Lappenbildung mittels Tunneltechnik zum Defektverschluss mit einem Bindegewebe-Transplantat

Figure 4 Flap construction with the tunnel technique to close the defect using a connective tissue graft

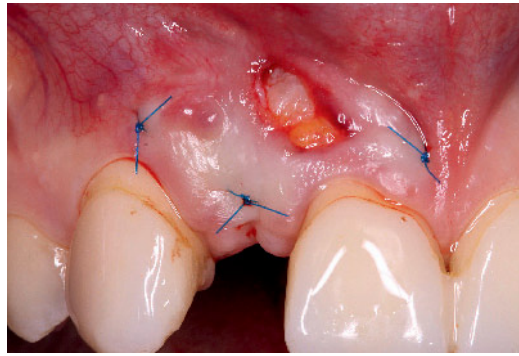


Abbildung 5 Bindegewebe-Transplantat zum Defektverschluss in situ

Figure 5 Connective tissue graft for defect closure in situ

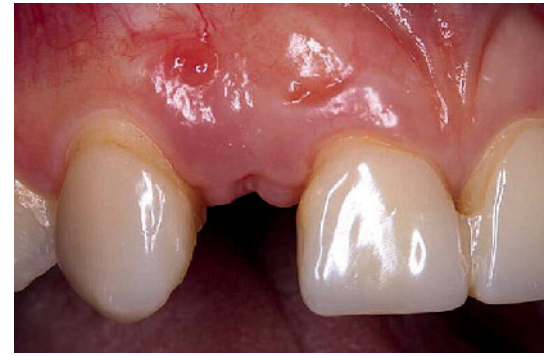

Abbildung 6 Das chirurgische Ergebnis nach der Einheilung des Bindegewebe-Transplantats

Figure 6 The surgical result after healing of the connective tissue graft

Klinischer Fall

Bei einer jugendlichen Überweisungspatientin wurde in regio 12 alieno loco ein vollkeramisches Implantat inseriert. Aufgrund einer Wundheilungsstörung wurde alieno loco 2 Wochen nach der Implantation bukkal ein erneuter Lappen gebildet und nachaugmentiert. Das nachträglich eingebrachte Knochenaugmentat führte erneut zu einer Entzündung und war weder eingehilt noch ossifiziert (Abb. 1). Das Augmentatgranulat hatte die Mukosa durchbrochen und eine Wunddehiszenz ausgelöst (Abb. 2). Durch die fehlende ossäre und weichgewebliche Stabilität kam es zum implantologischen und dentogenen Misserfolg. Therapeutisch angezeigt, wurden für die Ausheilung der Infektion das Implantat und das eingebrachte Augmentat entfernt. Die Wunde wurde primär der Spontanheilung überlassen (Abb. 3). Angesichts des Knochendefekts bukkal auch an der Wurzel von Zahn 11 kam es jedoch nicht zu einem vollständigen Wundverschluss. Dieser musste mittels eines Gingiva-Transplantats und Tunneltechnik realisiert werden (Abb. 4). Alternativ hätte es eines größeren Blockaugmentats bedurft, das aufgrund des Knochendefekts an Zahn 11 eine sehr fragliche Prognose gehabt hätte. Außerdem wären daraus plastische Deckungsprobleme mit entsprechender Narbenbildung entstanden. Nach erfolgter Einheilung des Gewebetransplantats (Abb. 5–7) blieb jedoch ein deutlicher Knochenverlust erkennbar, so dass eine erneute Implantation

nicht möglich war. Als sinnvollste Möglichkeit blieb, die Lücke regio 12 mit einer einflügeligen Adhäsivbrücke zu verschließen [15]. Dazu wurde der Schmelz von Zahn 13 palatinal minimalinsisiv präpariert, ein graziles Gerüst aus ZrO_2 mit Flügel gefertigt und bukkal verblendet. Die Befestigung erfolgte mit Monophosphatkleber (Abb. 8). Das 2-Jahres-Recall zeigte stabile klinische Verhältnisse. Mit der Adhäsivbrücke blieb die Option langfristig erhalten, nach Rehabilitation der Knochensituation wiederum ein Implantat zu inserieren.

Diskussion

Strukturerhalt und langfristige Gewebestabilität

Um der Knochen- und Weichgewebereorption innerhalb der ersten 3–4 Monate entgegenzuwirken, empfiehlt es sich zeitgleich bei Zahnentfernung die Ridge-Preservation-Technik – der Wiederaufbau des Knochens – in Kombination mit einer Alveolendeckung (Socket-Seal-OP) durchzuführen [11, 21, 28, 31, 33]. Über den Zugang der Alveole kann minimalinvasiv, ohne zusätzliche Lappenbildung, eine Augmentation durchgeführt werden. Bei dieser Technik wird vor dem Auffüllen der Alveole mit resorbierbarem Knochenersatzmaterial oder autologem Knochen bukkal eine resorbierbare Kollagenmembran zwischen Periost und Knochenoberfläche einge-

bracht [30]. Dadurch kann eine Knochenresorption reduziert und ein später notwendiger, großer augmentativer Eingriff mit notwendiger koronaler Verschiebelappen-Technik verhindert werden [33]. Diese minimalinvasive Technik ohne Lappenabklappung beugt einer weiteren Resorption vor, da jegliche Depiostierung des Knochens zum Verlust von Hartgewebe führen würde [10]. Das Socket-Seal-Verfahren mit kombinierten Bindegewebe-Schleimhaut-Transplantaten zum Verschluss von Extraktionsalveolen mit einstielligen Transplantaten ist aufgrund der nicht notwendigen Lappenbildung deutlich weniger invasiv und durch die zusätzliche Weichgewebevermehrung und Stabilisierung in der ästhetischen Zone zu bevorzugen [16, 17]. Dieses Verfahren wurde von *Stimmelmayer* mit zweistielligen Transplantaten weiterentwickelt [29]. Neben einem besseren Gefäßanschluss kommt es zu einer Verdickung der bukkalen Weichgewebe. Dies ist in der ästhetischen Zone zur Ausformung eines natürlichen Emergenzprofils von großer Bedeutung. Außerdem stützt der Weichgewebverschluss der Extraktionsalveole die benachbarten Papillen und beugt einer Schrumpfung der ortständigen keratinisierten Gingiva vor [17, 19, 20, 26, 32].

Ein entscheidender Prozess für ästhetisch anspruchsvolle Fälle ist die prothetisch orientierte Insertion des Implantats; deshalb müssen die Implantatpfeiler in der korrekten dreidimensionalen Position platziert werden. Dabei soll das Implantat mit seiner Schulter in mesio-distaler, in korono-apikaler und

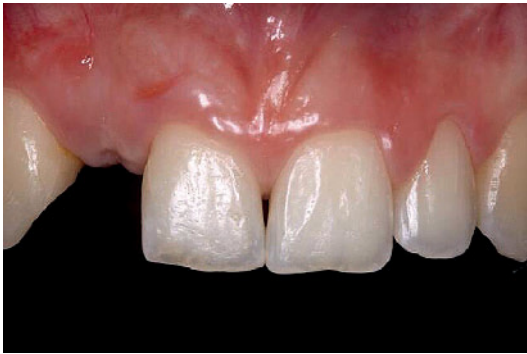

Abbildung 7 Klinische Situation nach 3 Monaten. Der zurückgebliebene Knochenverlust am Zahn 11 schloss eine erneute Implantation aus. Eine Adhäsivbrücke war die sinnvollste Lösung für den Lückenschluss.

Figure 7 Clinical situation after 3 months. The remaining bone loss at tooth 11 made it impossible to place another implant. A resin bonded bridge was the best option for closing the gap.

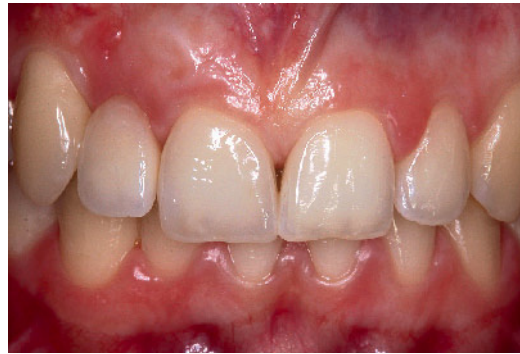

Abbildung 8 Einflügelige Adhäsivbrücke, befestigt an Zahn 13, zum Lückenschluss, 2-Jahres-Recall.

Figure 8 A resin-bonded bridge anchored to tooth 13 closes the gap, 2-year recall.

Abbildungen: M. Stimmelmayer

in oro-fazialer Richtung in die sogenannten Komfortzonen platziert werden [34]. Die Freilegung des zweiteiligen Implantats wird heute nach 3–5 Monaten mit graziler Lappentechnik durchgeführt, um die Morbidität des Patienten gering zu halten. Anschließend erfolgt die provisorische Versorgung mit dem Ziel der Weichgewebekonditionierung [4]. In der ästhetischen Zone sind Implantate, die auf Knochenniveau inseriert sind, von Vorteil, da diese mehr prothetische Freiheit ermöglichen und unter anderem auch eine individuelle Gestaltung des Mukosa- und Emergenzprofils erlauben.

Suprastruktur stützt Weichgewebe

Die Zahnästhetik beruht auf dem Zusammenspiel der Zähne und der Gingiva. Deshalb ist der Übergang der prothetischen Versorgung zur Gingiva eine wichtige Schnittstelle in der Implantologie. Diese Schnittstelle, das Austrittsprofil der Suprastruktur, ist aus ästhetischer und biologischer Sicht von entscheidender Bedeutung. Nachträgliche Korrekturen sind in diesem Bereich nur selten erfolgreich. Nach Freilegung des Implantats ist das Austrittsprofil kreisrund und entspricht nicht der natürlichen Form eines Zahns. Die periimplantäre Weichgewebearchitektur wird durch die Weichteilkonditionierung gestaltet, z.B. durch die dynamische Kom-

pressionsmethode [35]. Dabei wird in den ersten Wochen durch eine Konturierung des Provisoriums Druck auf die periimplantäre Mukosa ausgeübt und das Emergenzprofil ausgeformt. Das Mukosa- und Emergenzprofil wird durch Anfertigung eines individuellen Abformpfostens registriert und auf das Meistermodell übertragen [18]. Transgingivales Verbindungselement zwischen Implantat und der implantatgetragenen Krone ist das Abutment; es bewerkstelligt bei zweiteiligen Implantaten den Übergang, die Gewebsformung und die Ästhetik durch das Emergenzprofil. Funktionell sichert es den Verbund zum Implantatkörper unterhalb des Gingivaniveaus, retiniert durch eine Schraub-, Klebe-, Zementierungs- oder Konussteckverbindung.

Risiken der Implantation

Die Überlebenswahrscheinlichkeit von Implantaten ist in der Literatur gut dokumentiert. In Abhängigkeit von der Knochenqualität wurde in einer retrospektiven Studie nach 7 Jahren eine kumulative Erfolgsrate von bis zu 94 % ermittelt [12]. Bei zuvor augmentierten Knochen wurden nach 5 Jahren 88 % Erfolgsrate festgestellt [22]. Neben technischen Komplikationen können auch biologische Ereignisse die Erfolgsrate beeinflussen. Dazu zählen Mukositis und Periimplantitis; Letztere führt zum Kno-

chenverlust um das Implantat. Angaben zur Prävalenz der Periimplantitis variieren stark. Im Zeitraum von 9–14 Jahren zeigten 16 % untersuchter Implantate Anzeichen von Periimplantitis mit 3 mm Knochenverlust [23]. Der Anteil der Probanden mit Periimplantitis betrug 56 %.

Interessenkonflikt: Die Autoren geben an, dass kein Interessenkonflikt im Sinne des ICMJE besteht.

Zitierweise:

Stimmelmayer M, Kern M: Knochenvolumen stabilisieren als Voraussetzung für langfristigen Implantaterfolg. *Z Zahnärztl Implantol* 2014;30:216–220

DOI 10.3238/ZZI.2014.0216–0220

Korrespondenzadressen

Priv.-Doz. Dr. Michael Stimmelmayer
Praxis für Oralchirurgie
Josef-Heilingbrunner-Straße 2
93413 Cham
praxis@m-stimmelmayer.de
und Poliklinik für zahnärztliche Prothetik
der LMU München
Goethestr. 70, 80336 München

Manfred Kern
Arbeitsgemeinschaft für Keramik
in der Zahnheilkunde e.V.
Postfach 100 117, 76255 Ettlingen
info@ag-keramik.de

Literatur

1. Araujo MG, Lindhe J: Dimensional ridge alterations following tooth extraction. An experimental study in the dog. *J Clin Periodontol* 2005;32: 212–218
2. Araujo MG, Sukekava F, Wennstrom J, Lindhe J: Ridge alterations following implant placement in fresh extraction socket: an experimental study in the dog. *J Clin Periodontol* 2005;32: 645–652
3. Becker W, Becker BE: Guided tissue regeneration for implants placed into extraction sockets and for implant dehiscences: Surgical techniques and case report. *Int J Periodontics Restorative Dent* 1990;10:376–391
4. Buser D, Chappius V, Bornstein MM, Wittneben JG, Frei M, Belser UC: Long-term stability of contour augmentation with early implant placement following single-tooth extraction in the esthetic zone. A prospective cross-sectional study in 41 patients with a 5 to 9 year follow up. *J Periodontol* 2013; Jan 24 (Epub ahead of print)
5. Buser D, Martin W, Belser UC: Optimizing esthetics for implant restorations in the anterior maxilla: Anatomic and surgical considerations. *Int J Oral Maxillofac Implants* 2004;19 Suppl:43–61
6. Buser D, Dula K, Belser U, Hirt H, Berthold H: Localized ridge augmentation using guided bone regeneration. 1st Surgical procedure in the maxilla. *Int J Periodontics Restorative Dent* 1993;13: 29–45
7. Buser D, Brägger U, Lang N, Nymann S: Regeneration and enlargement of jaw bone using GTR. *Clin Oral Impl Res* 1990;1:22–32
8. Cardaropoli G, Araujo M, Hayacibara F: Healing of extraction sockets and surgical produced – augmented and non-augmented – defects in the alveolar ridge. An experimental study in dogs. *J Clin Periodontol* 2005;32:212–218
9. Feher A, Schärer P: Knöchernen Augmentationsverfahren. In: *Restaurative Zahnmedizin – ein klinisches Kompendium* 2000; Band IV:85–100
10. Fickl S, Zuhr O, Wachtel H, Bolz W, Hürzeler M: Tissue alterations after tooth extraction with and without surgical trauma: a volumetric study in the beagle dog. *J Clin Periodontol* 2008;35: 356–363
11. Fickl S, Zuhr O, Wachtel H, Bolz W, Hürzeler M: Hard tissue alterations after socket preservation: an experimental study in the beagle dog. *Clin Oral Implants Res* 2008;19:1111–1118
12. Friberg B, Raghoobar GM, Grunert I, Hobkirk JA, Tepper G: A 5-year prospective multicenter study on 1-stage smooth-surface Brånemark System implants with early loading in edentulous mandibles. *Int J Oral Maxillofac Implants* 2008;23:481–486
13. Grunder U: Stabilität der Mukosatopographie um Einzelzahnimplantate und benachbarte Zähne: Einjahres-Ergebnisse. *Int J Par Rest Zahnheilkf* 2000; 1:10–17
14. Hämmerle CH, Chen S, Wilson T: Consensus statement and recommended clinical procedure regarding the placement of implants in extraction sockets. *Int J Oral Maxillofac Implants* 2004;19: 26–28
15. Harder S, Wolfart S, Kern M: Einzelimplantatversorgung mit individuell gefrästen Zirkonoxidkeramik-Abutments. *Implantol* 2011;19:289–297
16. Iglhaut G: Vortrag anlässlich DGI-Jahrestagung in Frankfurt/Main, 2008
17. Iglhaut G, Terheyden H, Stimmelmayer M: Der Einsatz von Weichgewebstransplantaten in der Implantologie. *Z Zahnärztl Implantol* 2006;22:56–60
18. Joda T, Wittneben JG, Brägger U: Digital implant impressions with the “individualized scanbody technique” for emergence profile support. *Clin Oral Implant Res* 2013; [Epub ahead of print]
19. Landsberg C: Socket seal surgery combined with immediate implant placement: a novel approach for single-tooth replacement. *Int J Periodontics Restorative Dent* 1997;17:140–149
20. Landsberg C, Bichacho N: A modified surgical prosthetic approach for optimal single implant supported crown. Part 1: The socket seal surgery. *Pract Periodontics Aesthet Dent* 1994;6:11–25
21. Lekovic V, Kennedy EB, Weinlaender M et al.: Abone regenerative approach to alveolar ridge maintenance following tooth extraction. Report of 10 cases. *J Periodontol* 1997;68:563–570
22. Levin L, Sadet P, Grossmann Y: A retrospective evaluation of 1,387 single-tooth implants: a 6-year follow-up. *J Periodontol* 2006;77:2080–2083
23. Roos-Jansåker AM, Lindahl C, Renvert H, Renvert S: Nine- to fourteen-year follow-up of implant treatment. Part I: implant loss and associations to various factors. *J Clin Periodontol* 2006;33: 283–289
24. Schmidlin PR, Jung RF, Schug J: Alveolarkamm-Prävention nach Zahnextraktion – eine Literaturübersicht. *Schweiz Monatschr Zahnmed* 2004;114: 328–336
25. Schropp L, Wenzel A, Kostopoulos L, Karring T: Bone healing and soft tissue contour changes following single-tooth extraction. A clinical and radiographic 12-month prospective study. *Int J Periodontics Restorative Dent* 2003;23:312–323
26. Seibert J, Louis J: Soft tissue ridge augmentation procedure utilizing a combination onlay-interpositional graft procedure: Case report. *Int J Periodontics Restorative Dent* 1996;16:311–321
27. Spiekermann H: In: *Implantologie, Farbatlanten der Zahnmedizin*. Thieme Stuttgart, 1990
28. Stimmelmayer M, Güth JF, Iglhaut G, Beuer F: Preservation of the ridge and sealing of the socket with a combination epithelialised and subepithelial connective tissue graft for management of defects in the buccal bone before insertion of implants: a case series. *Br J Oral Maxillofac Surg* 2012;50: 550–555
29. Stimmelmayer M, Allen EP, Reichert T, Iglhaut G: Use of combination epithelialized-subepithelial connective tissue graft for closure and soft tissue augmentation of an extraction site following ridge preservation or implant placement – description of technique. *Int J Periodontics Restorative Dent* 2010;30: 375–381
30. Stimmelmayer M, Stangl M, Gernet W, Edelhoff D, Güth JF, Beuer F: Biologie der Alveolenheilung und chirurgische Maßnahmen zum Alveolen- und Kammerhalt. *Dtsch Zahnärztl Z* 2010; 65: 294–303
31. Stimmelmayer M, Reichert TE, Iglhaut G: Minimalinvasive Augmentations-technik mittels Ridge Preservation und Socket Seal in der ästhetisch anspruchsvollen Zone. *Implantologie* 2009;17: 183–191
32. Terheyden H, Iglhaut G: Chirurgische Versorgung der Extraktionsalveole; aktueller Stand und neue Erkenntnisse. *Z Zahnärztl Implantol* 2006;22:42–45
33. Weng D, Stock V, Schliephake H: Are socket and ridge preservation techniques at the day of tooth extraction efficient in maintaining the tissues of the alveolar ridge? *Eur J Oral Implantol* 2011;4 Suppl:59–66
34. Wittneben JG, Buser D: Implantate zur Einzelzahnversorgung im ästhetischen Bereich. *Zahnärztl Mitt* 2013;103: 46–50
35. Wittneben JG, Buser D, Belser U, Brägger U: Peri-implant soft tissue conditioning with provisional restorations in the esthetic zone: The dynamic compression technique. *Int J Periodontics Restorative Dent* 2013;33:447–455