

IMPLANTATGESTÜTZTE TELESKOPPROTHESE

Komplexe chirurgisch-prothetische Rehabilitation im Ober- und
Unterkiefer: Analog-digitales Verfahren

Georgi Aleksandrov, M.Sc.

→ Warum Sie diesen Beitrag lesen sollten?

Dieser Beitrag zeigt die Verwendung von Dentin extrahierter Zähne zur umfangreichen autologen Knochenaugmentation. Die Entnahme von Knochen- bzw. Knochenersatzmaterial kann so elegant umgangen werden. Überdies erfolgt die prothetische Versorgung unter dem Einsatz sinnvoller moderner Behandlungsmethoden.

Ziel: Darstellung und Diskussion eines Behandlungskonzepts mit gering invasivem Vorgehen zur Komplettsanierung von Ober- und Unterkiefer.

Material und Methode: Anhand eines Fallbeispiels werden das Konzept und die klinische Vorgehensweise bei der Nutzung extrahierter Zähne zur Herstellung eines autologen Augmentationsmaterials dargestellt. Es schafft die Basis für eine umfangreiche Versorgung in Anlehnung an das „All-on-six“-Verfahren. Die Behandlung beinhaltet unter anderem Sofortimplantationen, digitale Abformungen sowie die intraorale Verklebung der Sekundär- und Tertiärstrukturen nach dem Protokoll von Prof. Dr. Paul Weigl. Der Wunsch des Patienten war eine komfortable Kaufunktion, das Gefühl festsitzender Zähne und eine ansprechende Ästhetik. Aus zahnärztlicher Sicht stand darüber hinaus eine gute Reinigungsfähigkeit im Fokus.

Schlussfolgerung: Durch die Anwendung moderner Konzepte lässt sich eine Komplettsanierung selbst bei erheblicher parodontaler Vorschädigung und ausgeprägter Kieferkamatrophie gering invasiv vornehmen. So kann beispielsweise mittels eines autologen Augmentats aus

dem Dentin extrahierter Zähne eine Knochenentnahme oder die Verwendung anderer Materialien umgangen werden.

Schlüsselwörter: autologes Knochenersatzmaterial; Doppelkronenversorgung; autologes Augmentat; „All on six“; digitale Abformung; angulierte Implantate; Paul-Weigl-Konzept

Zitierweise: Aleksandrov G: Implantatgestützte Teleskopprothese. Z Zahnärztl Implantol 2022; 38: 152–156

DOI.org/10.53180/ZZI.2022.0152–0156

EINLEITUNG

Jeder Implantation sollten Überlegungen zur prothetischen Versorgung zugrunde liegen. Besteht bei einem Patienten mit 2 weitestgehend zahnlosen Kiefern der Wunsch nach dem Gefühl von „eigenen Zähnen“, so lässt sich dies mithilfe von Implantaten realisieren. Hinsichtlich des Behandlungsziels kann dann zwischen einer festsitzenden Versorgung oder herausnehmbarem Zahnersatz unterschieden werden. Viele Patienten sind dankbar über ein gering invasives Vorgehen mit möglichst wenigen Behandlungssitzungen. Daher gilt es stets zu erwägen, ob sich auf den ersten Blick indizierte, aber aufwendige

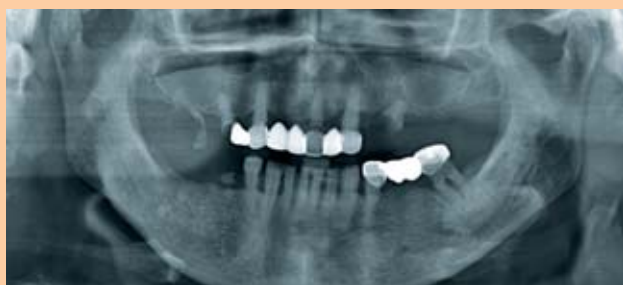

Abb. 1: Röntgenbild der Ausgangssituation mit zahlreichen extraktionswürdigen Zähnen

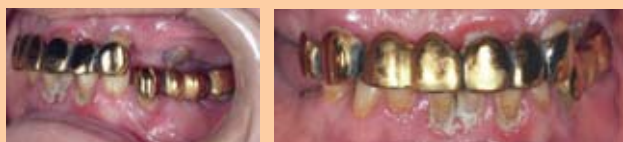

Abb. 2: Die bestehenden Restaurationen waren ca. 30 Jahre alt, eine Komplettsanierung unumgänglich.




Abb. 3a–c: Die extrahierten Zähne wurden nach sorgfältiger Reinigung zermahlen, um später als Augmentat zu dienen.

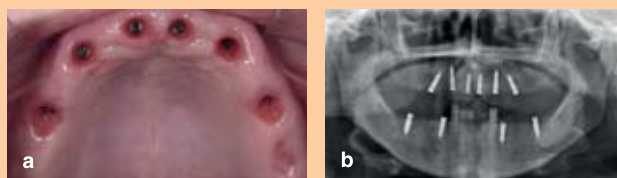

Abb. 4a/b: Für die geplante Versorgung mit Teleskopprothesen im Ober- wie im Unterkiefer wurden 10 Implantate inseriert.

Abb. 5: Die verwendeten Shuttles erlaubten in ihrer Doppelfunktion (chirurgische Verschlusschraube und Gingivaformer) den Verzicht auf eine traumatische Freilegung.

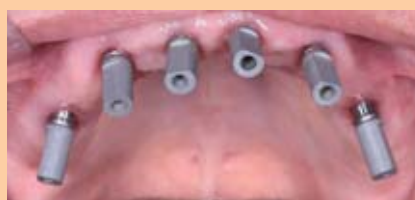

Abb. 6: Für den Intraoralscan wurden alle Implantate mit Scanbodies versehen.

Abb. 1–4, 6: Aleksandrov G./ Abb. 5: ChampionsImplants

ge Optionen (z.B. externer Sinuslift) nicht doch vermeiden lassen. Diese kritische Betrachtungsweise gilt in diesem Zusammenhang für sämtliche knochenaugmentative Maßnahmen.

FALLDARSTELLUNG

Eine 64-jährige Patientin stellte sich in der Praxis des Autors mit dem Wunsch nach einer neuen Versorgung sowohl im Ober- als auch im Unterkiefer „wie mit den eigenen Zähnen“ vor. Allgemein anamnestisch bestand ein Diabetes Typ-2 seit 10 Jahren. Die Erkrankung war gut medikamentös eingestellt, der HbA1c-Wert lag bei 6,5. Der initiale PSI betrug 4. Der bestehende Zahnersatz konnte nach rund 30 Jahren Funktionszeit nur als insuffizient bezeichnet werden. Zahlreiche Zähne stellten sich als nicht erhaltungswürdig dar, darunter auch wichtige strategische Pfeiler (Abb. 1/2).

Für eine dauerhaft stabile Versorgung mit sicherer Abstützung und der Option einer gaumenfreien Gestaltung wurde eine Pfeilvermehrung mittels Implantation

angestrebt. Ein weiteres Ziel war es, dies in wenigen Sitzungen und mit gering invasiven Verfahren zu erreichen. Um dies zu realisieren, wurden die minimalinvasive Methodik der Implantation (MIMI-Verfahren) unter Verwendung von Eigendentin als Augmentationsmaterial favorisiert und angulierte Implantatpositionen in den Bereichen der Kieferhöhlen geplant. Aufgrund des umfangreich fehlenden Weichgewebes wurden zum Erreichen des ästhetischen Anspruchs herausnehmbare Teleskopprothesen favorisiert. Sie vereinen das Gefühl einer festsitzenden Versorgung mit dem klinischen Vorteil, Restzähne als auch Implantate in den Zahnersatz integrieren zu können. Überdies erlauben sie bei einem Pfeilverlust sowohl eine Pfeilvermehrung als auch die unkomplizierte Erweiterung. Nicht zuletzt ermöglichen sie die optimale Reinigung des periimplantären Bereichs.

Die Behandlung erfolgte in 2 Phasen. In der chirurgischen Phase wurden alle nicht erhaltungswürdigen Zähne extrahiert (16, 15, 13, 21, 23, 25, 37, 34, 32, 31, 41,

42, 44, 45). Diese wurden anschließend gesäubert und mittels Turbine und Bohrer von Zahnschmelz und Wurzelzement befreit (Abb. 3a). Nach der Trocknung wurden die Zahnfragmente zu einem teildemineralisierten Dentin-Augmentat („Dentin Graft“) zermahlen (Smart Grinder, KometaBio, Fort Lee, NJ, USA) [1, 2, 7] (Abb. 3b/c). Die zermahlten Partikel wurden für 5 Minuten desinfiziert (Dentin Cleanser, KometaBio), für 2 Minuten demineralisiert und zuletzt für 2 Minuten mit einem Puffer (PBS Wash, KometaBio) neutralisiert.

Simultan erfolgten die Implantatinsertionen minimaltraumatisch ohne Bildung eines Mukoperiostlappens in den Regionen 015, 013, 011, 021, 023, 025 des Oberkiefers und 034, 037, 044, 047 des Unterkiefers. Es wurden zweiteilige Implantate eingesetzt ((R)Evolution, ChampionsImplants, Flonheim). In Regio 015 und 025 wurde mit einer Neigung von ca. 30° anguliert implantiert (Abb. 4a/b). Durchweg konnte eine Primärstabilität von 30 Ncm erreicht werden. Als chirurgische Verschlusschrauben kamen sogenannte Shuttles (ChampionsIm-



Abb. 7a/b: Der Intraoralscan diente zunächst als Basis für die Konstruktion von Primärkronen aus Zirkonoxid (für die Implantate) bzw. aus Nichtedelmetall (für die beiden natürlichen Zähne).

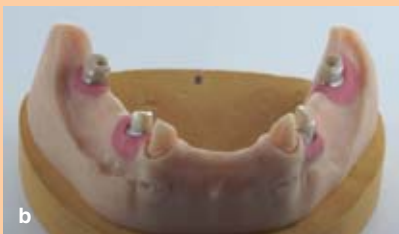
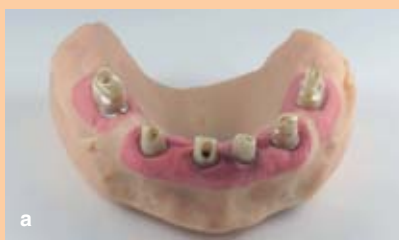
Abb. 8a/b: Die Zirkoniumdioxid-Primärkronen auf dem Modell: Sie wurden aus einer Zirkon-Ronde gefräst und auf Titanbasen einzementiert.

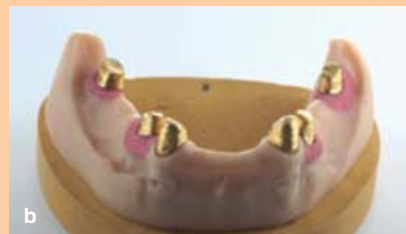
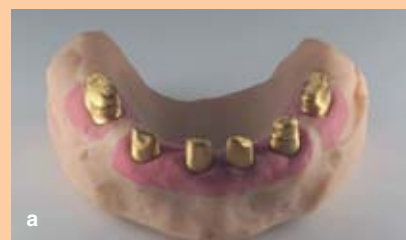
Abb. 9a/b: Die Galvano-Sekundärkronen auf dem Modell wurden später mit den Tertiärgerüsten entsprechend dem Protokoll nach Prof. Dr. Paul Weigl im Mund verklebt.

Abb. 7–11: Stadelmann K.

plants) zum Einsatz. Sie dienen gleichzeitig als Gingivaformer (Abb. 5). Die Knochendefekte und die Knochenalveolen wurden mit dem Dentin-Augmentat aufgefüllt und mit Kollagenkegeln verschlossen (PARASORB Cone, RESORBA Medical, Nürnberg). Zur Infektionsprophylaxe wurden ein Antibiotikum (Amoxiclav 875 mg/125 mg) und ein entzündungshemmendes sowie Schwellungen entgegenwirkendes Mittel (Prednisolon 10 mg) nach üblichen Dosierungsschemata rezeptiert. Nach 7 Tagen wurden die Fäden entfernt und die Patientin mit einer Interimsprothese versorgt.

Nach 4 Monaten Abheilungszeit begann die prothetische Phase. Alle Implantate wurden auf ihre Stabilität geprüft (Osstell IDx, Osstell, Göteborg, Schweden). Die Osstell Werte erreichten Größenordnungen von 75 bis 83. Es wurden formgebende Kappen aus PEEK (Gingiva-Clix, Champions-Implants) eingesetzt und auf diese Weise die Shuttles atraumatisch zu Gingivaformern umfunktioniert. Unter lokaler Betäubung wurden die Zähne 33 und 43 präpariert und das Zahnfleisch mittels Doppelfadentechnik retrahiert. Auf jedem Implantat wurden Scanbodies (Champions-Implants) mit einem Drehmoment von 15 Ncm eingeschraubt. Die Abformung der Kiefer erfolgte digital (Trios 3, 3Shape, Kopenhagen, Dänemark) (Abb. 6). Im Labor wurden virtuelle

Modelle konstruiert, mittels 3D-Druck in Kunststoffmodelle überführt und mit entsprechenden DIM-Laboranalogen (Champions-Implants) versehen (Abb. 7a/b). Die Bissnahme erfolgte analog, um die gedruckten Modelle im Artikulator zu fixieren. Die virtuell konstruierten Primärteleskope (Zirkonzahn. Software, ZIRKONZAHN, Gais, Italien) wurden aus Zirkoniumdioxid gefräst und auf Titanbasen zementiert (Abb. 8a/b). Für die natürlichen Pfeiler auf den Zähnen 33 und 43 wurde ebenso wie für die Tertiärkonstruktionen eine Nichtedelmetalllegierung verwandt.

Die Sekundärkonstruktionen wurden direkt auf die Primärstrukturen aufgalvanisiert (Abb. 9a/b). Im Rahmen der Wachseinprobe wurden funktionelle und ästhetische Parameter geprüft und optimiert. Schließlich wurden alle Primärstrukturen auf den Implantaten mit einem Drehmoment von 25 Ncm festgeschraubt (Abb. 10a). Die Galvano-Sekundärkonstruktionen wurden mit den Tertiärgerüsten entsprechend dem Protokoll nach Prof. Dr. Paul Weigl im Mund verklebt (PANAVIA SA Cement Universal Automix, Kuraray Noritake, Okayama, Japan) (Abb. 10b/c).

Die Primärstrukturen auf 33 und 43 wurden hingegen mit Glasionomerzement (GC FujiCEM Automix, Tokyo, Japan) eingesetzt.

DISKUSSION

Der vorliegende Fall konnte entsprechend den ursprünglichen Planungen komplikationsfrei durchgeführt werden. Nach meiner Erfahrung trägt das minimalinvasive Vorgehen wesentlich dazu bei. Dabei ist zunächst die Verwendung des Dentins extrahierter Zähne als Augmentationsmaterial zu nennen. Obgleich die Methode noch nicht sehr geläufig ist, existiert eine Reihe wissenschaftlicher Publikationen über die damit erreichbaren Ergebnisse [4, 5, 6, 7].

Der Erfolg der Augmentation mit Eigendentin lässt sich in den Röntgenaufnahmen nachvollziehen. Schon in der postoperativen Aufnahme ist eine Ähnlichkeit des „Dentin Graft“ zum Knochengewebe festzustellen. Bei der Kontrolle nach 4 Monaten zeigte sich ein homogenes Bild von Kieferknochen und Dentin im ehemaligen Defektbereich sowie eine weitestgehende Osseointegration. Die gemessenen hohen Werte für die Implantatstabilität sind ein weiterer Indikator für die Annahme des Augmentationsmaterials. Zudem ließ sich durch das Insertionsprotokoll (MIMI-Verfahren) ein Aufklappen unter Bildung eines Mukoperiostlappens und damit eine zusätzliche Wundfläche vermeiden.

Die beiden angulierten Implantate im Oberkieferseitenzahnbereich erlaubten

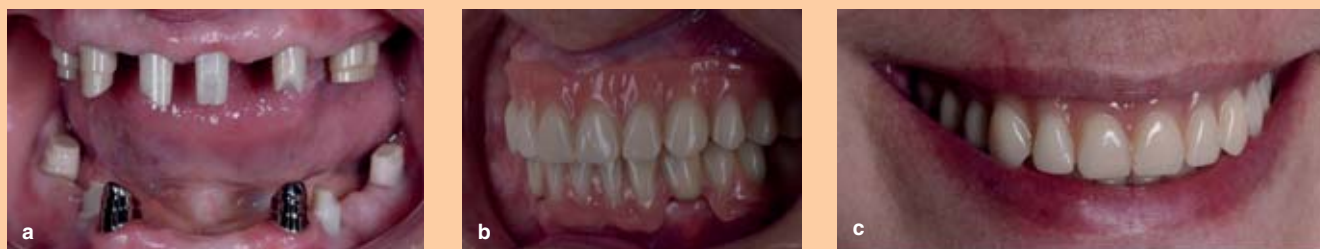

Abb. 10a–c: Die klinische Situation zu Behandlungsende mit den final zementierten Primärkronen bzw. komplett mit der Tertiärkonstruktion

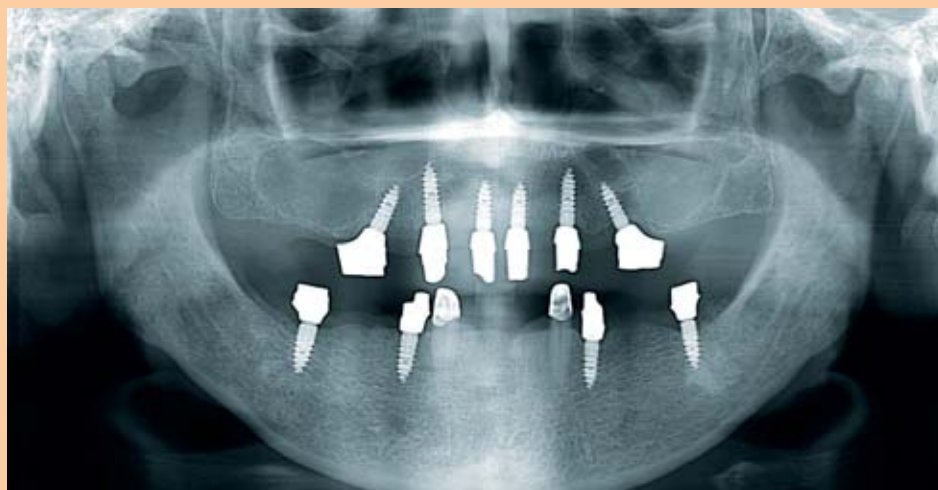

Abb. 11: Das Abschlussröntgenbild zeigt: Selbst in schwierig erscheinenden Fällen ist eine sichere Implantation möglich, wobei der Schlüssel zum Erfolg in der konsequenten Bevorzugung minimalinvasiver Verfahren liegt.

eine maximale Ausnutzung des Knochenangebots unter Berücksichtigung der über Jahre entstandenen Kieferkammatrophy und erübrigten einen beidseitigen Sinuslift (Abb. 11).

Nicht zuletzt erlaubten die verwendeten Shuttles in ihrer Doppelfunktion (chirurgische Verschlusschraube und Gingivaformer) den Verzicht auf eine traumatische Freilegung (Abb. 8).

Es sei angemerkt, dass das dargestellte Vorgehen es dem Behandler ermöglicht, die zukünftige Suprakonstruktion, anstatt auf Multiunits auch auf Titanbasen einzuzementieren, um die nötige Parallelität zu erreichen.

An dieser Stelle zeigen sich die Vorteile der digitalen Abformung [1, 2, 3]. Bei angulierten Implantaten kann die klassische Abformung mit Elastomeren kompliziert werden und mit einer eingeschränkten Präzision einhergehen. Bei Verwendung des Weigl-Protokolls wird die Präzision zusätzlich durch die Verklebung im Mund erhöht. Mittels der Passung „auf Spiel“ wird ein spannungsfreier Sitz automatisch erzielt und damit auch die Nutzungsdauer der prothetischen Arbeit maximiert.

Die Sofortimplantation reduzierte die Zahl der Sitzungen auf insgesamt 6: davon 2 in der chirurgischen (Extraktion, Freilegung nach vier Monaten) und 4 in der prothetischen Phase (digitale Abformung, Bissregistrierung, Wachseinprobe, intraorale Verklebung). Mit dem Verlauf der Behandlung und mit dem Ergebnis zeigte sich die Patientin vollkommen zufrieden.

FAZIT

Das hier dargestellte Fallbeispiel zeigt, wie selbst in schwierig erscheinenden Fällen (z.B. Diabetes, parodontale Vorschädigung,

Kieferkammatrophy) eine sichere Implantation möglich ist. Der Schlüssel zum Erfolg liegt in der konsequenten Bevorzugung gering invasiver Verfahren (z.B. lappenlose Implantatinserion, autologe Augmentation mit Eigendentin, Verzicht auf Sinuslift durch angulierte Positionierung) und der Anwendung etablierter prothetischer Protokolle. Die Verwendung von Dentin-Grafts ist zwar zurzeit noch wenig verbreitet, birgt aber nach Einschätzung des Autors ein unterschätztes Potenzial.

Danksagung: Ich möchte mich hiermit bei Herrn Prof. Dr. Christo Kissov (Faculty of dental medicine, Plovdiv, Bulgarien) bedanken, der mir die wissenschaftliche Unterstützung gegeben hat, für seine hervorragende Betreuung und Hilfsbereitschaft. Besonderen Dank auch dem Zahntechnikermeister Herrn Klaus Stadelmann für die freundschaftliche Arbeitsatmosphäre und wertvolle Zusammenarbeit.

Interessenkonflikte: Der Autor gibt an, dass weder im Zusammenhang noch außerhalb dieses Beitrags Interessenkonflikte bestehen. ■



Foto: privat

→ **GEORGI ALEKSANDROV, M.SC.**
Zahnmediziner aus Augsburg,
Implantologie und Implantatprothetik
dr.galeksandrov@gmail.com

Literatur

- 1 _ Akalin Z, Ozkan Y, Ekerim A: Effects of implant angulation, impression material, and variation in arch curvature width on implant transfer model accuracy. *Int J Oral Maxillofac Implantol* 2013; 28: 149–157
- 2 _ Elshenawy EA, Alam-Eldein AM, Abd Elfatah FA: Cast accuracy obtained from different Impression techniques at different implant angulations (in vitro study). *Int J Implant Dent* 2018; 4: 1–9
- 3 _ Kim KR, Seo KY, Kim S: Conventional open-tray impression versus intraoral digital scan for implant-level complete-arch impression. *J Prosth Dent* 2019; 122: 543–549
- 4 _ Kim YK, Kim SG, Byeon JH et al.: Development of a novel bone grafting material using autogenous teeth. *Oral Surg Oral Med Oral Pathol Oral Radiol Endod* 2010; 109: 496–503. doi: 0.1016/j.tripleo.2009.10.017. Epub 2010 Jan 8. PubMed PMID: 20060336
- 5 _ Kim YK: Bone graft material using teeth. *J Korean Assoc Oral Maxillofac Surg* 2012; 38: 134–138
- 6 _ Park SM, Um IW, Kim YK et al.: Clinical application of auto-tooth bone graft material. *J Korean Assoc Oral Maxillofac Surg* 2012; 38: 2–8
- 7 _ Schwarz F, Golubovic V, Mihatovic let al.: Periodontally diseased tooth roots used for lateral alveolar ridge augmentation. A proof-of-concept study. *J Clin Periodontol* 2016; 43: 797–803. doi: 10.1111/jcpe.12579. Epub 2016 Jun 25. PubMed PMID: 27169909